



**Iktové centrum**

Neurologická jednotka intenzivní péče, telefon: 474 447 239

Neurologické oddělení – Nemocnice, Chomutov o.z., Krajská Zdravotní a.s.

# Cesta pacienta s akutní cévní mozkovou příhodou

Aneb jak z toho ven se zdravou kůží...

V následujícím textu se Vám budeme snažit přiblížit cestu pacienta, kterého v našem regionu postihla akutní cévní mozková příhoda (CMP). Předložená situace je všeobecným modelovým příkladem a popisuje naprosto ideální a ničím nekomplikovaný průběh (například obtížně řešitelný enormně vysoký tlak, intenzivní zvracení, neklid či nespolupráci pacienta).

Pan **Bonifác Zedník**, 56 let, 174 cm/96 kg, dosud se s ničím neléčí. Vlastně nikdy k lékaři nechodil, protože je přeci zdravý.

*Zajímavosti:* kouří 20 cigaret denně, občas si dá pivo, tvrdý alkohol ne, má sedavé zaměstnání, baví ho televize a zahrádka, sport žádný nedělá, je ženatý a má dvě zdravé děti

## Příznaky mrtvice

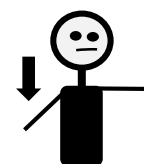


**Pokles ústního koutku**



Fabl pef kusa...

**Porucha řeči**



**Porucha hybnosti končetiny**

Je po obědě, Bonifác vstává od stolu...najednou cítí, že se s ním něco děje. Pravá ruka i pravá noha začíná být hůře pohyblivá. V duchu si říká, že je asi přejedený a přetažený, tak si půjde lehnout.

Naštěstí se ze zahrádky vrací jeho manželka, paní Anděla. Okamžitě zpozoruje Bonifáce, jak se snaží dokulhat na jeho oblíbené kanape. Ihned se správně vyptává manžela, zda-li se něco neděje. Ten, jak to bývá, odpovídá že nic, jen je trošku unavený. Anděla jeho slovům však vůbec nerozuměla, celá řeč byla zkomolená. Paní Andělu správně napadá, že by se mohlo jednat o akutní cévní mozkovou příhodu, neboli mrtvici.

Přistoupí tedy k Bonifácovi čelem a vyzve ho, ať se na ní usměje a předpaží ruce vpřed. Ten sice neochotně, ale vyhoví...

Bonifác má vklidu pokleslý pravý ústní koutek a nedokáže vpravo vycenit zuby. Zároveň není schopen zvednout pravou ruku na více jak 20 cm, levá je naopak zcela normální. Navíc je patrné, že Bonifác přestává i rozumět a začíná budít dojem zmatenosti.

Anděla položí Bonifáce na kanape a okamžitě volá rychlou záchrannou službu na čísle 155. Do příjezdu záchranné služby zůstává u Bonifáce.

# Při podezření na cévní mozkovou příhodu nečekejte a ihned volejte záchrannou službu 155 !

Bonifác je transportován záchrannou službou do Iktového centra v Chomutově. Setkání s iktovým týmem bude na CT pracovišti radiologie.

## Složení iktového týmu

- Lékař neurolog
- Lékař radiolog
- Dvě neurologické JIP sestry
- Radiologický asistent
- Sanitář



Bonifác je po příjezdu uložen na vyšetřovací stůl CT přístroje. Ihned jej zpovídá a vyšetřuje neurolog, radiologický asistent nastavuje CT přístroj a neurologické sestřičky odebírají krev k rozboru a měří základní životní funkce. Po neurologickém vyšetření je provedeno **nativní CT mozku**.

Na snímcích není rozvinutá žádná akutní změna ve smyslu infarktu mozku či krvácení (CT snímek z archivu RDG oddělení Chomutov).

Normální nález na nativním CT mozku je pro Bonifáce výborná zpráva, protože bude léčen **intravenózní systémovou trombolýzou (IVT)** !

IVT představuje základní léčbu ischemické CMP. Principem je naředění krve k rozpuštění uzávěru postižené mozkové tepny. K trombolýze se užívá látka zvaná Altepláza, která je aplikována 60 minutovou infuzí.

Léčba intravenózní trombolýzou byla zahájena. Nyní pokračujeme ve vyšetření mozkových tepen pomocí **CT angiografie**, neboli zobrazením přírodních a nitrolebních tepen mozku kontrastní látkou. Nález na angiografických snímcích neprokazuje viditelný uzávěr tepny a proto další léčba mechanickou trombektomií (MT) již není indikována. Bonifác je transportován na neurologickou JIP k pokračující léčbě.

**Mechanická trombektomie** představuje navazující léčbu na IVT. Intervenční radiolog odstraní viditelný uzávěr při CT angiografii pomocí speciálního katetru zavedeného přes tříselnou tepnu.

## Aktuální stav Bonifáce Zedníka

Bonifác má poruchu porozumění a vyjadřování (tzv. smíšenou fatickou poruchu), těžce ochrnuté pravostranné končetiny (hemiparézu), hůře cítí dotyk (hemihypestezii) a pokles ústního koutku vpravo (centrální parézu nervus facialis).

**Krevní tlak:** 191/88 mmHg (norma do 120/80)

**Tepová frekvence:** 121 úderů za minutu (norma mezi 60-90)

**EKG:** nepravidelná srdeční arytmie - fibrilace síní

**Krevní cukr (glykémie):** 9.2 mmol/l (norma do 5.6)

